

АКУШЕРСТВО ГИНЕКОЛОГИЯ РЕПРОДУКЦИЯ

Включен в перечень ведущих
рецензируемых журналов и изданий ВАК

2015 • Том 9 • № 3



OBSTETRICS, GYNECOLOGY AND REPRODUCTION

ISSN 2313-7347

2015 Vol. 9 No 3

www.gyn.su

Данная интернет-версия статьи была скачана с сайта <http://www.gyn.su>. Не предназначено для использования в коммерческих целях.
Информацию о репринтах можно получить в редакции. Тел.: +7 (495) 649-54-95, эл. почта: info@info.gyn.su. Copyright © 2015. Издательство ИРБИС. Все права защищены.

КЛИНИЧЕСКИЙ СЛУЧАЙ БЕРЕМЕННОСТИ С ЧАСТИЧНЫМ ПУЗЫРНЫМ ЗАНОСОМ

Кривоносова Н.В.^{1,2}, Голосеев К.Ф.¹, Морозова Р.В.¹, Томашевский Д.В.¹,
Васина И.Б.¹, Сандомирская О.В.³

¹ ГБУЗ «Детская краевая клиническая больница» Министерства здравоохранения Краснодарского края, Краснодар

² ГБОУ ВПО «Кубанский государственный медицинский университет» Минздрава России, Краснодар

³ ГБУЗ «Краевая клиническая больница №2» Министерства здравоохранения Краснодарского края, Краснодар

Резюме

Трофобластические новообразования (ТН) – это связанные между собой формы патологического состояния трофобласта: простой пузырный занос, инвазивный пузырный занос, хорионкарцинома, опухоль плацентарного ложа и эпителиоидно-клеточная трофобластическая опухоль. Выделяют два вида пузырных заносов: полный и частичный. В доступной литературе отсутствуют четкие критерии диагностики частичного пузырного заноса во II и III триместрах беременности. Представляем собственное наблюдение беременности, осложнившейся частичным пузырным заносом. Представленный случай позволяет предположить, что возможно вынашивание беременности с ультразвуковыми признаками частичного пузырного заноса при стабильных цифрах ХГЧ и динамическом контроле состояния плаценты и плода.

Ключевые слова

Частичный пузырный занос, ультразвуковая диагностика, беременность, плод, ребенок.

Статья поступила: 28.04.2015 г.; в доработанном виде: 30.06.2015 г.; принята к печати: 01.09.2015 г.

Конфликт интересов

Авторы заявляют об отсутствии необходимости раскрытия финансовой поддержки или конфликта интересов в отношении данной публикации.

Все авторы сделали эквивалентный вклад в подготовку публикации.

Для цитирования

Кривоносова Н.В., Голосеев К.Ф., Морозова Р.В., Томашевский Д.В., Васина И.Б., Сандомирская О.В. Клинический случай беременности с частичным пузырным заносом. *Акушерство, гинекология и репродукция*. 2015; 3: 40-44.

MEDICAL CASE OF PREGNANCY WITH PARTIAL HYDATID MOLE

Krivososova N.V.^{1,2}, Goloseev K.F.¹, Morozova R.V.¹, Tomashevskiy D.V.¹, Vasina I.B.¹, Sandomirskaya O.V.³

¹ Children's Regional Clinical Hospital of the Ministry of Health of Krasnodar region, Krasnodar

² Kuban State Medical University of the Russian Health Ministry, Krasnodar

³ Regional Clinical Hospital No. 2 of the Ministry of Health of Krasnodar region, Krasnodar

Summary

Trophoblastic neoplasms (TN) are the interconnected forms of pathological state of trophoblast: simple hydatid mole, invasive hydatid mole, trophoblastoma, tumor of placental bed and epithelioid cell trophoblastoma. Two types of hydatid moles are emphasized: full and partial. There are no clear criteria of diagnostics of partial hydatid mole in the II and III trimesters of pregnancy described in literature. We introduce own observations of pregnancy complicated with partial hydatid mole.

The case presented suggest that carrying of a pregnancy with ultrasonic signs of partial grape mole (cesicular mole) with stable figures of HCG (human choriongonadotrophin) and dynamic control of placenta and fetus condition is available.

Key words

Partial hydatid mole, ultrasonic diagnostics, pregnancy, fetus, infant.

Received: 28.04.2015; **in the revised form:** 30.06.2015; **accepted:** 01.09.2015.

Conflict of interests

The authors declared that they do not have anything to disclosure regarding funding or conflict of interests with respect to this manuscript.

All authors contributed equally to this article.

For citation

Krivososova N.V., Goloseev K.F., Morozova R.V., Tomashevskiy D.V., Vasina I.B., Sandomirskaya O.V. Medical Case of Pregnancy with Partial hydatid mole. *Akusherstvo, ginekologiya i reproduksiya / Obstetrics, gynecology and reproduction*. 2015; 3: 40-44 (in Russian).

Corresponding author

Address: ul. Ploshchad' Pobedy, 1, Krasnodar, Russia, 350007.

E-mail address: natalja.krivososova@yandex.ru (Krivososova N.V.).

Введение

Трофобластические новообразования (ТН) – это связанные между собой формы патологического состояния трофобласта: простой пузырный занос, инвазивный пузырный занос, хорионкарцинома, опухоль плацентарного ложа и эпителиоидно-клеточная трофобластическая опухоль [1,2]. В странах Европы ТН встречаются с частотой 0,6-1,1 на 1000 беременностей, в США – 1:1200, в странах Азии и Латинской Америки – 1:200, в Японии – 2:1000 [3]. Выделяют два вида пузырных заносов (ПЗ): полный и частичный (ЧПЗ). Чаще всего ПЗ встречается в возрасте 20-24 года, затем его частота снижается. Напротив, частота инвазивного ПЗ увеличивается с возрастом. У женщин старше 35 лет риск увеличивается в 2 раза, после 45 лет – в 7,5 раза, то есть пик данной патологии находится в пределах 40-49 лет [4]. Вероятность ЧПЗ с возрастом не увеличивается, в отличие от полного ПЗ, это еще раз подтверждает факт неизученности причин ПЗ.

Клетки ЧПЗ всегда триплоидны, при этом диплоидный набор – от отца, гаплоидный – от матери (чаще – 69XXY, 69XXX, реже – 69XYU) [1]. По данным литературы, возможно развитие фрагментов нормальной плаценты и плода [1].

К основным клиническим симптомам ПЗ относят кровянистые выделения из половых путей (97%), увеличение размеров матки, больше срока гестации (50%), тека-лютеиновые кисты яичников (50%), реже встречаются неукротимая рвота беременных (30%), преэклампсия (27%), тиреотоксикоз (7%), эмболия ветвей легочной артерии (2%) [3,5]. Диагностика ПЗ в I триместре беременности строится на жалобах, если они есть, клинике и объективных данных. ЧПЗ выявляют в 25-74% случаев всех пузырных заносов, обычно в сроки от 9 до 34 недель беременности [1,2].

Клиника ЧПЗ не всегда отчетлива, лютеиновые кисты редки, так же, как и высокий уровень хорионического гонадотропина (ХГЧ) – только у 6,6% он превышает 100000 мМЕд/мл [3].

При ультразвуковом исследовании (УЗИ) находят симптом «снежной бури», диффузный отек ворсин хориона и множественные полости. Ценность данного метода достигает 90% [3]. Важным диагностическим критерием ЧПЗ является определение уровня ХГЧ в сыворотке крови в динамике [4]. В доступной литературе отсутствуют четкие критерии диагностики ЧПЗ во II и III триместрах беременности.

Представляем собственное наблюдение беременности, осложнившейся ЧПЗ.

Клинический случай

Беременная Е., 36 лет, соматически здорова, в детстве перенесла ветряную оспу, ОРЗ, ангины. Гинекологический анамнез: менархе – с 12 лет, цикл установился сразу, через 30-31 день, по 4-5 дней, половая жизнь – с 18 лет в зарегистрированном браке (2-м), в 1998 г. консервативное лечение эктопии шейки матки. Акушерский анамнез: 1-я беременность в 1995 г. – срочные роды без осложнений (мальчик 3200 г, 52 см, здоров, погиб в ДТП в 18 лет), 2-я беременность – 1996 г. – искусственный аборт в 5-6 нед., осложнившийся метроэндометритом (лечилась амбулаторно, АБ-терапия), 3-я беременность – 2009 г. – срочные роды без осложнений (мальчик 2700 г, 49 см, жив), 4-я беременность – настоящая, желанная, наступила самостоятельно. Течение настоящей беременности: I триместр – ОРЗ без повышения температуры в 6-7 нед., стационарное лечение угрожающего выкидыша 8-9 нед. (дюфастон 20 мг/сут., спазмолитики). Данные УЗИ 8-9 нед. – без особенностей, УЗ-скрининг – в 12 нед. – УЗ-маркеров хромосомной патологии не обнаружено,

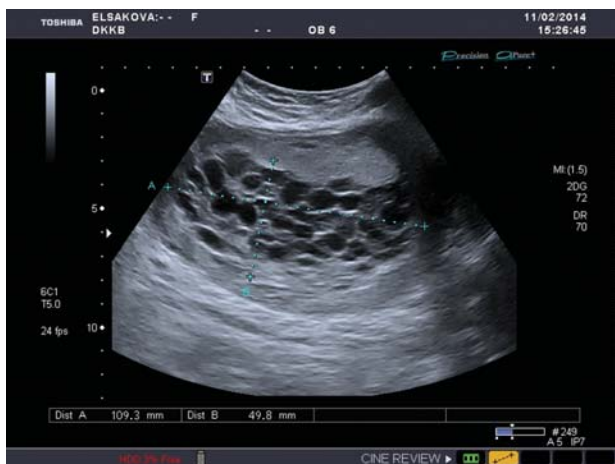

Рисунок 1. Эхограмма образования плаценты.

биохимический скрининг PAPP A и b-субъединица ХГЧ – норма для срока гестации; II триместр – в 22-23 нед. – угрожающие ранние преждевременные роды, стационарное лечение спазмолитиками, санация дрожжевого кольпита и бактериального вагиноза (азитромицин), при проведении УЗИ по месту жительства впервые выявлено «образование» плаценты, по поводу чего беременная направлена на консультацию в перинатальный центр (ПЦ) ГБУЗ ДККБ МЗ КК. При ультразвуковом исследовании (проводилось на сканерах «Toshiba Aplio» и «Toshiba Xario») трансабдоминальным доступом фетометрия соответствовала 24-25 нед. гестации, предполагаемая масса плода – 650-700 г, анатомия плода без пороков развития и маркеров хромосомных аномалий, плацента располагалась по передней стенке матки, на нормальном месте, обнаружено краевое прикрепление пуповины. В паренхиме плаценты выявлен участок размерами 109×50 мм, представленный множеством анэхогенных полостей диаметром от 8 до 15 мм (см. рис. 1). При оценке кровотока в режиме энергетического и цветового доплеровского картирования локусов васкуляризации образования не обнаружено. Ультразвуковой диагноз: прогрессирующая маточная беременность 24-25 нед., образование плаценты (ЧПЗ). Беременная

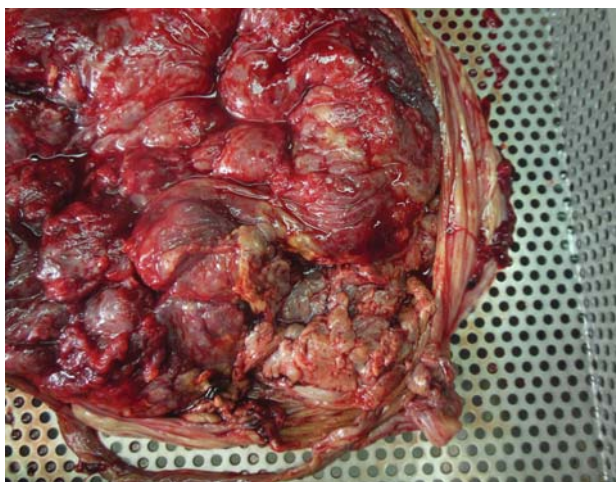

Рисунок 3 а. Макропрепарат плаценты.

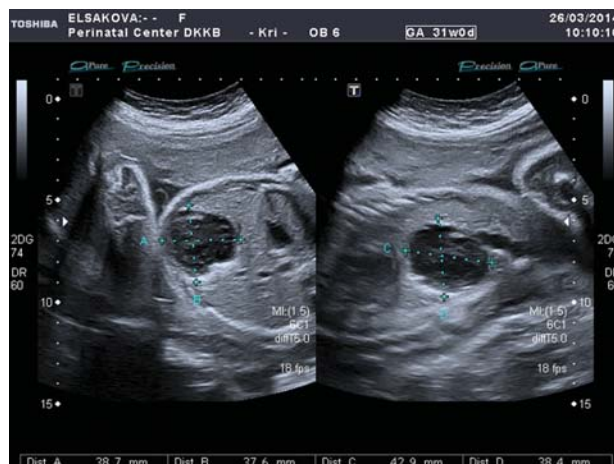

Рисунок 2. Эхограмма образования печени у плода.

госпитализирована в АПБ ПЦ в 25-26 для контроля уровня ХГЧ, динамического наблюдения и уточнения диагноза. Уровень ХГЧ в 24-25 нед. – 41539,19 мМЕд/мл, через неделю (25-26 нед.) со снижением до 39669,57 мМЕд/мл, что позволило консилиуму предположить другой генез образования плаценты – хорионангиома. Пациентка была выписана из АПБ КПЦ с диагнозом: «беременность 29 нед., хорионангиома плаценты. Анемия I. ОАГА». Рекомендован динамический контроль данных ХГЧ, УЗ-контроль структуры плаценты и функционального состояния плода 1 раз в 14 дней.

При очередном ультразвуковом исследовании в ПЦ в сроке гестации 30-31 нед. фетометрия на 31 нед., ПМП – 1600-1850 г. При оценке анатомии плода в его печени было обнаружено образование с четкими ровными контурами размерами 43×38×39 мм, гипохэной «сетчатой» эхоструктуры (см. рис. 2), при цветовом доплеровском картировании локусов васкуляризации образования не получено. При оценке структуры плаценты описываемое ранее образование осталось прежней структуры, но изменило свои размеры до 72×42 мм. При оценке кровотока в режиме энергетического и цветового доплеровского картирования локусов васкуляризации не выявлено. Ультра-



Рисунок 3 б. Макропрепарат соскоба из полости матки.

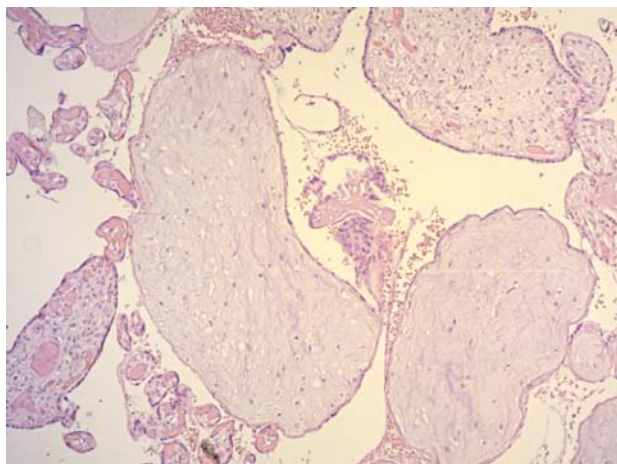


Рисунок 4 а. Микропрепарат плаценты.

Отмечаются крупные гиперплазированные ворсинки, имеющие неровные причудливые очертания без признаков плодного ангиогенеза. В препарате определяются «пустые полости» (по типу цистерн) (Г.-Э.×10).

звуковой диагноз: «прогрессирующая маточная беременность 30-31 нед. Образование плаценты (ЧПЗ?), образование печени плода». Рекомендовано продолжить динамическое наблюдение амбулаторно.

Беременная экстренно госпитализирована в родильное отделение ПЦ в связи с дородовым излитием околоплодных вод в 36 нед. гестации и клиническими проявлениями симфизиопатии. Осмотрена консилиумом, принято решение об абдоминальном родоразрешении по сочетанным показаниям. Во время операции кесарева сечения извлечен плод женского пола весом 2490 г., длиной 48 см, с оценкой по шкале Апгар 8-8 баллов. Плацента отделилась самостоятельно, послед удален за пуповину, при осмотре с одной стороны плаценты (см. рис. 3 а) по краю обнаружено образование в виде пузырей, с другой – краевое прикрепление пуповины; при проведении интраоперационно выскабливания стенок полости матки получен обильный соскоб в виде «пузырей» и «гроздьев» неправильной формы (см. рис. 3 б) (отправлен с плацентой на гистологическое исследование).

Гистологическое заключение получено на 4-е сут. послеоперационного периода: патологически незрелая плацента: вариант промежуточных незрелых ворсин с участками частичного пузырьного заноса (см. рис. 4 а, б), децидуальная ткань с некротическими и выраженными гидропическими изменениями.

С учетом результатов ПГИ в послеоперационном периоде родильнице продолжен контроль уровня ХГЧ: 5-е сут. – 223,44 мМЕд/мл, 9-е сут. – 25,57 мМЕд/мл. При динамическом ультразвуковом исследовании органов малого таза на 5-е и 9-е сут. послеоперационного периода патологии не выявлено. Выполнена компьютерная томография головного мозга и органов грудной клетки – патологии не выявлено. Течение послеоперационного периода – гладкое (получала АБ-терапию в лечебном режиме в течение 5 сут. цефт-

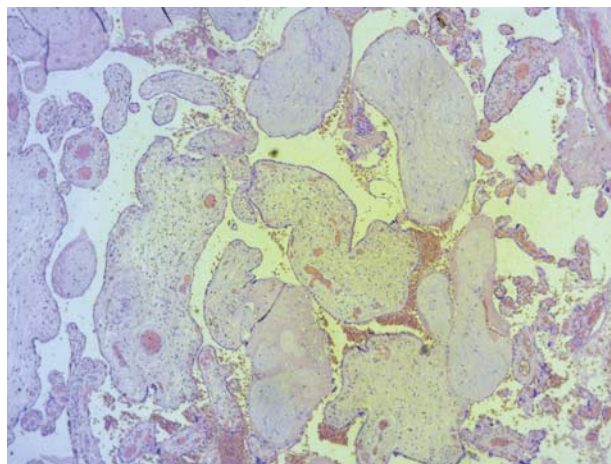


Рисунок 4 б. Микропрепарат плаценты.

Слабовыраженная пролиферативная активность трофобластического эпителия клеточных островков; очаговая пролиферация хориального эпителия ворсин с образованием клеточных скоплений, большая часть из которых некротизирована (Г.-Э.×10).

риаконом, метронидазолом, утеротоники, препараты железа), швы сняты на 7-е сут., заживление – первичным натяжением. На 9-е сут. родильница выписана домой в удовлетворительном состоянии с рекомендацией динамического наблюдения в Краевом онкодиспансере.

Новорожденному ребенку было выполнено ультразвуковое исследование органов брюшной полости в 1-е сутки жизни: выявлено анэхогенное образование передней поверхности печени овальной формы неоднородной сетчатой эхоструктуры с наличием перегородок без признаков кровотока при цветовом доплеровском картировании. Размеры образования 78×31 мм, что полностью соответствовало результатам пренатального исследования. Ребенок консультирован детским хирургом, проведено обследование на онкомаркеры, биохимический анализ крови, коагулограмма. Патологических изменений клинико-лабораторных анализов крови не выявлено. Рекомендовано динамическое наблюдение.

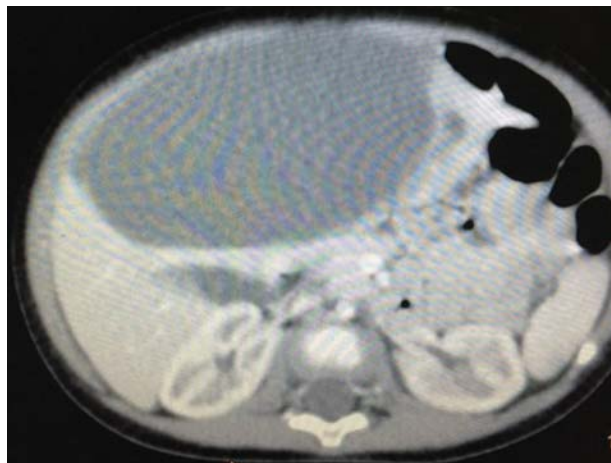


Рисунок 5. КТ-изображение в аксиальной плоскости уровня печени и почек ребенка после внутривенного контрастирования.

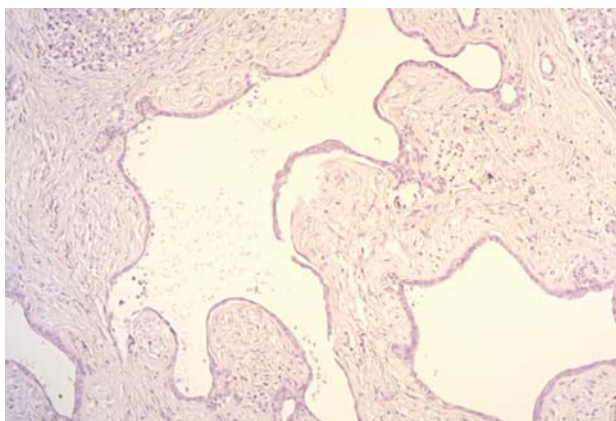


Рисунок 6. Микропрепарат лимфангиомы (Г.-Э.×10).

В возрасте 4 мес. при повторном ультразвуковом исследовании ребенка в проекции 1, 2, 3, 4, 5, 6-го

сегментов печени определяется описываемое ранее образование с увеличением размеров в динамике до 110×51×103 мм. При проведении компьютерной томографии диагноз подтвержден (см. рис. 5), в связи с чем выполнено плановое оперативное лечение в объеме верхней поперечной лапаротомии справа, иссечения кисты печени. При ревизии брюшной полости и забрюшинного пространства дополнительных объемных масс и увеличенных лимфоузлов не выявлено. Результаты гистологического исследования: кистозная лимфангиома (см. рис. 6).

Представленный случай позволяет предположить, что возможно вынашивание беременности с ультразвуковыми признаками частичного пузырного заноса при стабильных цифрах ХГЧ и динамическом контроле состояния плаценты и плода.

Литература:

1. Акушерство. Национальное руководство. М. 2011; 930-941.
2. Бохман Я.В. Руководство по онкогинекологии. Л. 1989; 364-383.
3. Мещерякова Л.А. Трофобластическая болезнь. Акушерство и гинекология. 2006; 4: 68-72.
4. Мещерякова Л.А. Трофобластическая болезнь: новый взгляд на лечение и мониторинг. Современная онкология. 2002; 4 (4): 168-171.
5. Bruchim I., Kidron D., Amiel A. et al. Complete hydatidiform mole and a coexistent viable fetus: report of two cases and review of the literature. *Gynecol. Oncol.* 2000; 77 (1): 197-202.

References:

1. Obstetrics. National leadership [Akusherstvo. Natsional'noe rukovodstvo (in Russian)]. Moscow. 2011; 930-941.
2. Bokhman Ya.V. Guide oncogynecology [Rukovodstvo po onkoginekologii (in Russian)]. Leningrad. 1989; 364-383.
3. Meshcheryakova L.A. Trofoblasticheskaya bolezni'. *Akusherstvo i ginekologiya*. 2006; 4: 68-72.
4. Meshcheryakova L.A. Sovremennaya onkologiya. 2002; 4 (4): 168-171.
5. Bruchim I., Kidron D., Amiel A. et al. Complete hydatidiform mole and a coexistent viable fetus: report of two cases and review of the literature. *Gynecol. Oncol.* 2000; 77 (1): 197-202.

Сведения об авторах:

Кривоносова Наталья Владимировна – к.м.н., врач ультразвуковой диагностики отделения перинатальной диагностики ГБУЗ «ДККБ» МЗ КК. Адрес: ул. Площадь Победы, 1, г. Краснодар, Россия, 350007; доцент кафедры лучевой диагностики ГБОУ ВПО КубГМУ Минздрава РФ. Адрес: ул. Седина, 4, г. Краснодар, Россия, 350063. Тел.: +78612671214. E-mail: kkdcb@mail.ru.

Голосеев Константин Федорович – заведующий рентгенологическим отделением №2 ГБУЗ «ДККБ» МЗ КК. Адрес: ул. Площадь Победы, 1, г. Краснодар, Россия, 350007. Тел.: +78612623363. E-mail: kkdcb@mail.ru.

Морозова Радмила Витальевна – заведующая патологоанатомическим отделением ГБУЗ «ДККБ» МЗ КК. Адрес: ул. Площадь Победы, 1, г. Краснодар, Россия, 350007. Тел.: +78612623363. E-mail: kkdcb@mail.ru.

Томашевский Дмитрий Вениаминович – заместитель главного врача по перинатальной помощи ГБУЗ «ДККБ» МЗ КК. Адрес: ул. Площадь Победы, 1, г. Краснодар, Россия, 350007. Тел.: +78612623363. E-mail: kkdcb@mail.ru.

Васина Ирина Борисовна – заведующая отделением перинатальной диагностики ГБУЗ «ДККБ» МЗ КК. Адрес: ул. Площадь Победы, 1, г. Краснодар, Россия, 350007. Тел.: +78612671214. E-mail: kkdcb@mail.ru.

Сандомирская Ольга Владимировна – врач акушер-гинеколог ГБУЗ «ККБ №2» МЗ КК. Адрес: ул. Красных Партизан, 6/2, г. Краснодар, Россия, 350012. Тел.: +78612220483. E-mail: pc@kcb2-kuban.ru.

About the authors:

Krivososova Natal'ya Vladimirovna – MD, physician ultrasound diagnosis of perinatal diagnostics department, Children's Regional Clinical Hospital of the Ministry of Health of Krasnodar region. Address: ul. Ploshchad' Pobedy, 1, Krasnodar, Rossiya, 350007; assistant professor of radiation diagnosis, Kuban State Medical University of the Russian Health Ministry. Address: ul. Sedina, 4, Krasnodar, Russia, 350063. Tel.: +78612671214. E-mail: kkdcb@mail.ru.

Goloseev Konstantin Fedorovich – head of the radiology department, Children's Regional Clinical Hospital of the Ministry of Health of Krasnodar region. Address: ul. Ploshchad' Pobedy, 1, Krasnodar, Rossiya, 350007. Tel.: +78612623363. E-mail: kkdcb@mail.ru.

Morozova Radmila Vital'evna – head of the pathology department, Children's Regional Clinical Hospital of the Ministry of Health of Krasnodar region. Address: ul. Ploshchad' Pobedy, 1, Krasnodar, Rossiya, 350007. Tel.: +78612623363. E-mail: kkdcb@mail.ru.

Tomashevskii Dmitrii Veniaminovich – Deputy Chief of perinatal care, Children's Regional Clinical Hospital of the Ministry of Health of Krasnodar region. Address: ul. Ploshchad' Pobedy, 1, Krasnodar, Rossiya, 350007. Tel.: +78612623363. E-mail: kkdcb@mail.ru.

Vasina Irina Borisovna – head of the division of perinatal diagnostic, Children's Regional Clinical Hospital of the Ministry of Health of Krasnodar region. Address: ul. Ploshchad' Pobedy, 1, Krasnodar, Rossiya, 350007. Tel.: +78612671214. E-mail: kkdcb@mail.ru.

Sandomirskaya Olga Vladimirovna – obstetrician-gynecologist, Children's Regional Clinical Hospital of the Ministry of Health of Krasnodar region. Address: ul. Krasnykh Partizan, 6/2, Krasnodar, Russia, 350012. Tel.: +78612220483. E-mail: pc@kcb2-kuban.ru.